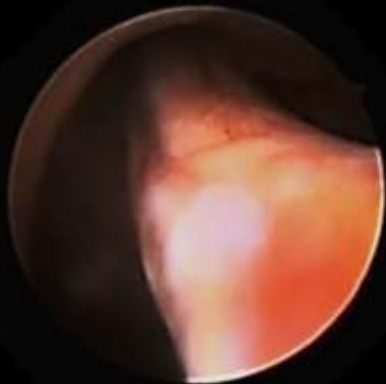

HISTEROSCOPIA DIAGNOSTICA

EXPERIENCIA EN HISTEROSCOPIA DIAGNOSTICA EN EL CONSULTORIO 2011-2013

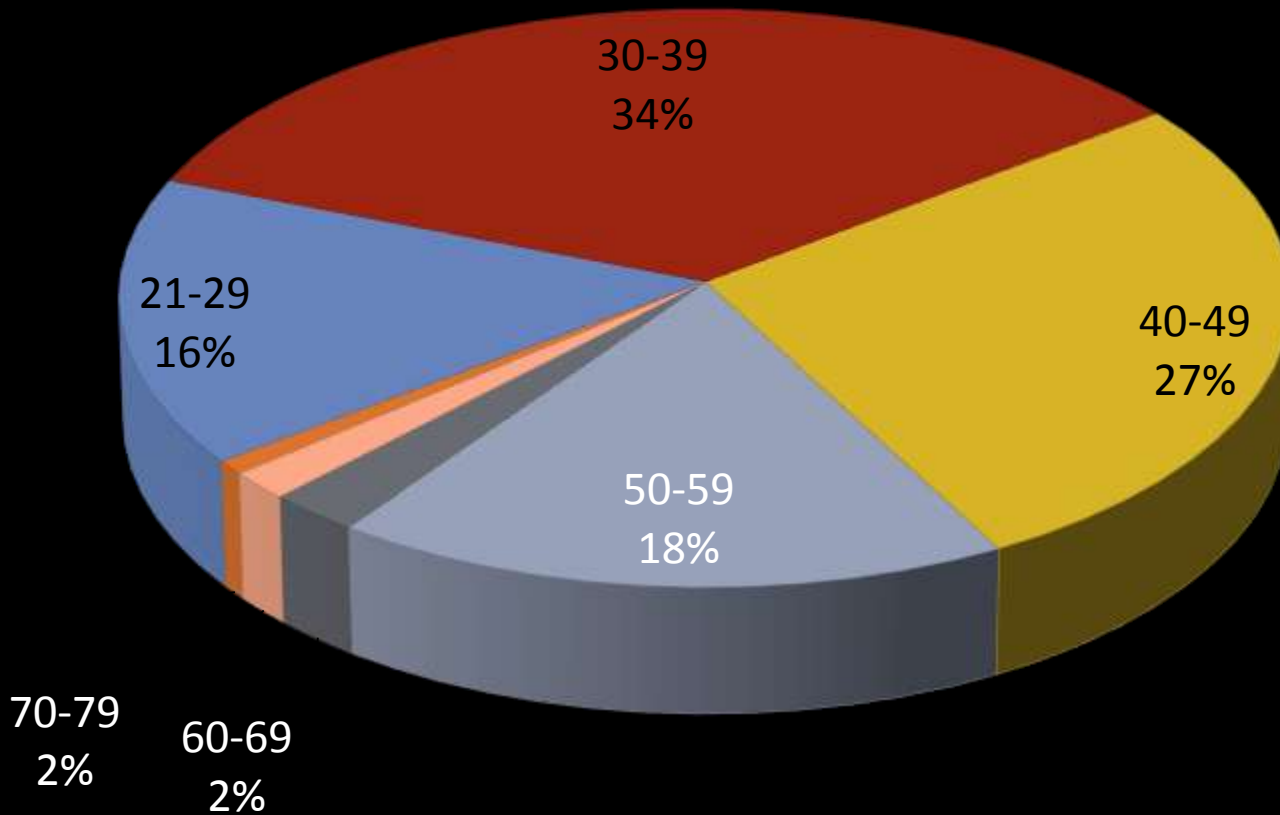


**DR. VICTOR AVILA BOLIVAR
INSTITUTO DIAGNOSTICO BARCELONA**

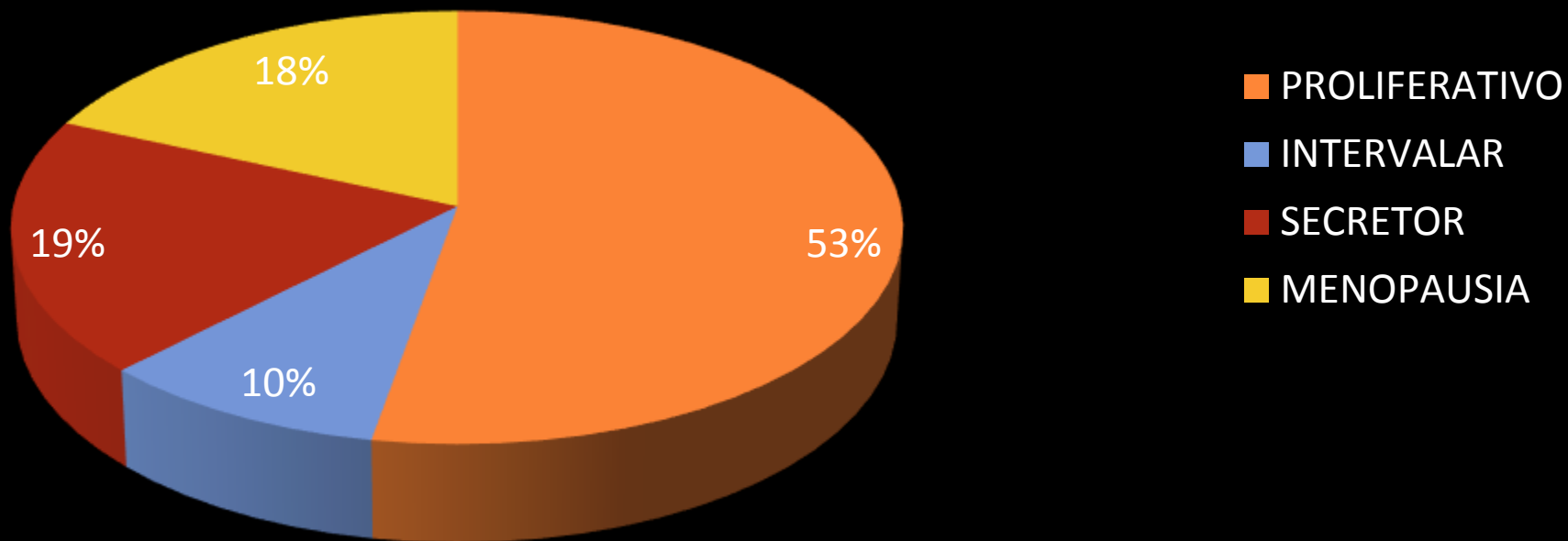
Porlamar, Noviembre 2013



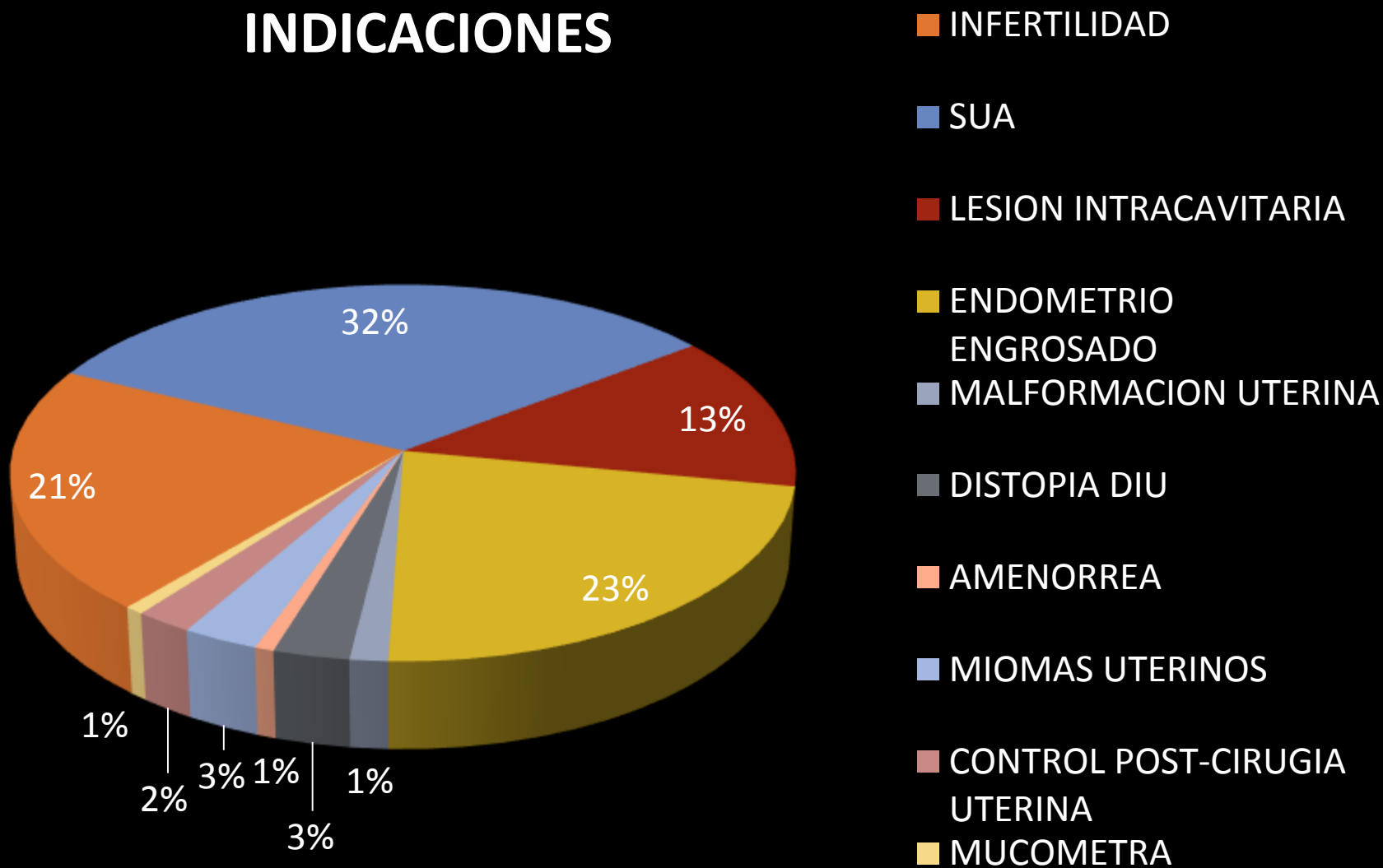
EDAD



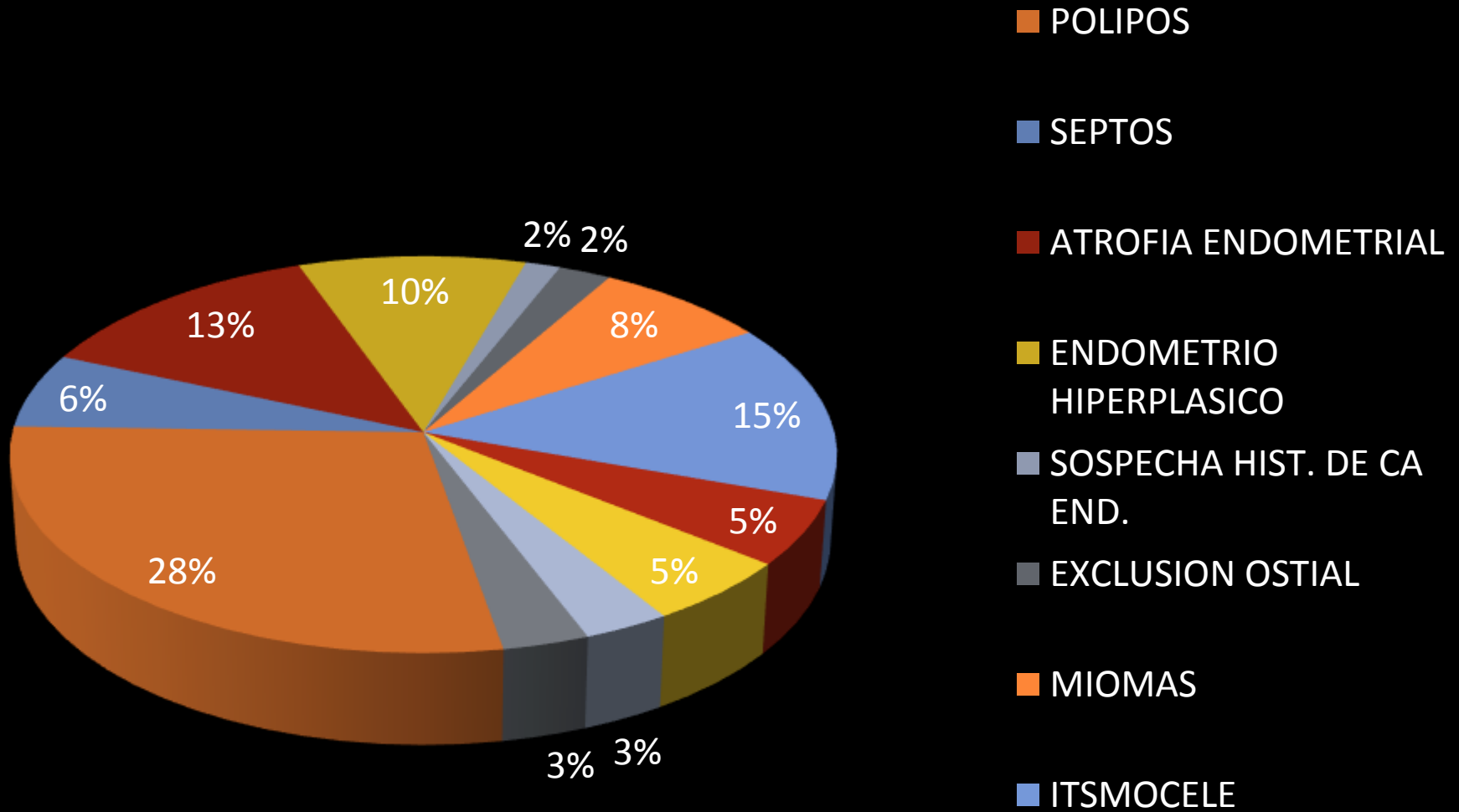
FASE DEL CICLO



INDICACIONES



HALLAZGOS



■ POLIPOS

■ SEPTOS

■ ATROFIA ENDOMETRIAL

■ ENDOMETRIO
HIPERPLASICO

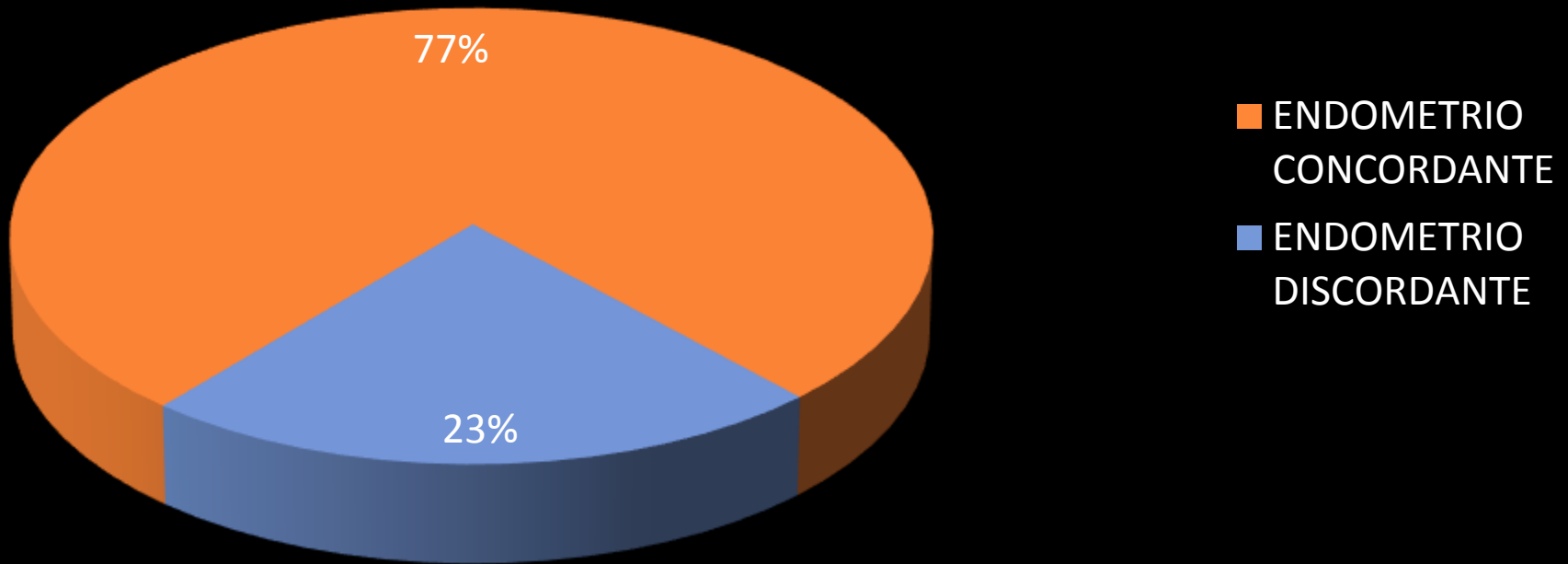
■ SOSPECHA HIST. DE CA
END.

■ EXCLUSION OSTIAL

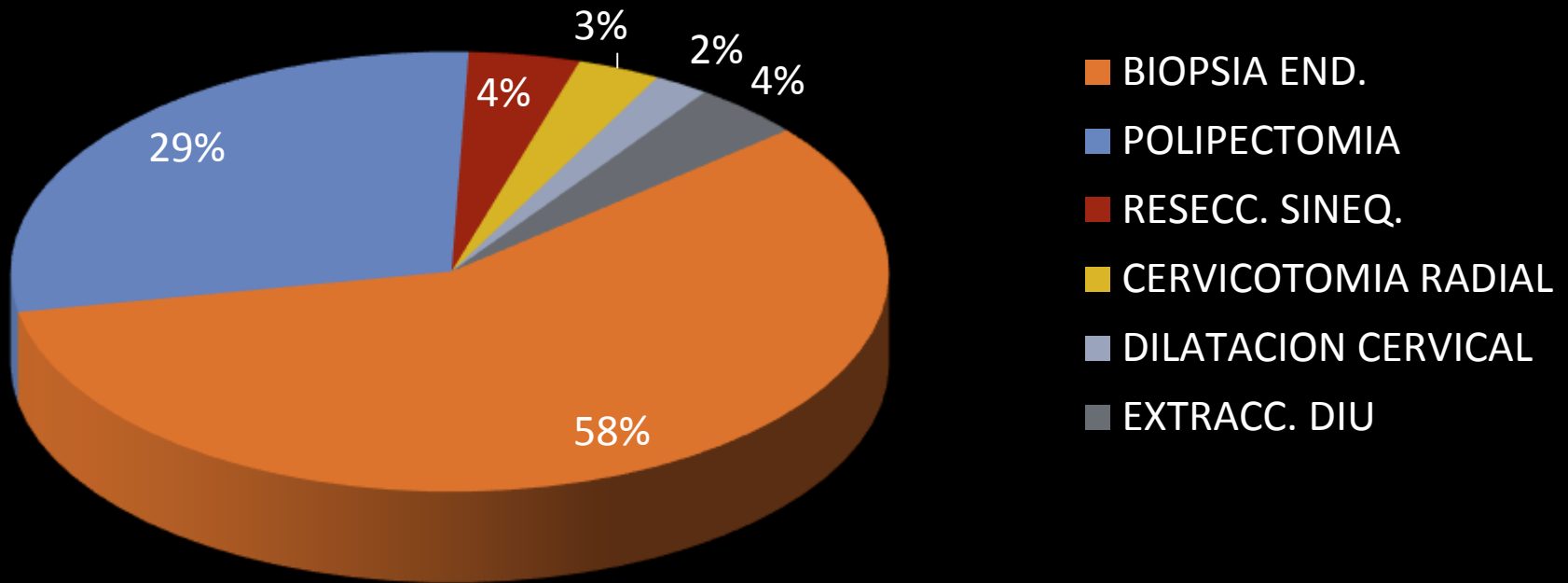
■ MIOMAS

■ ITSMOCELE

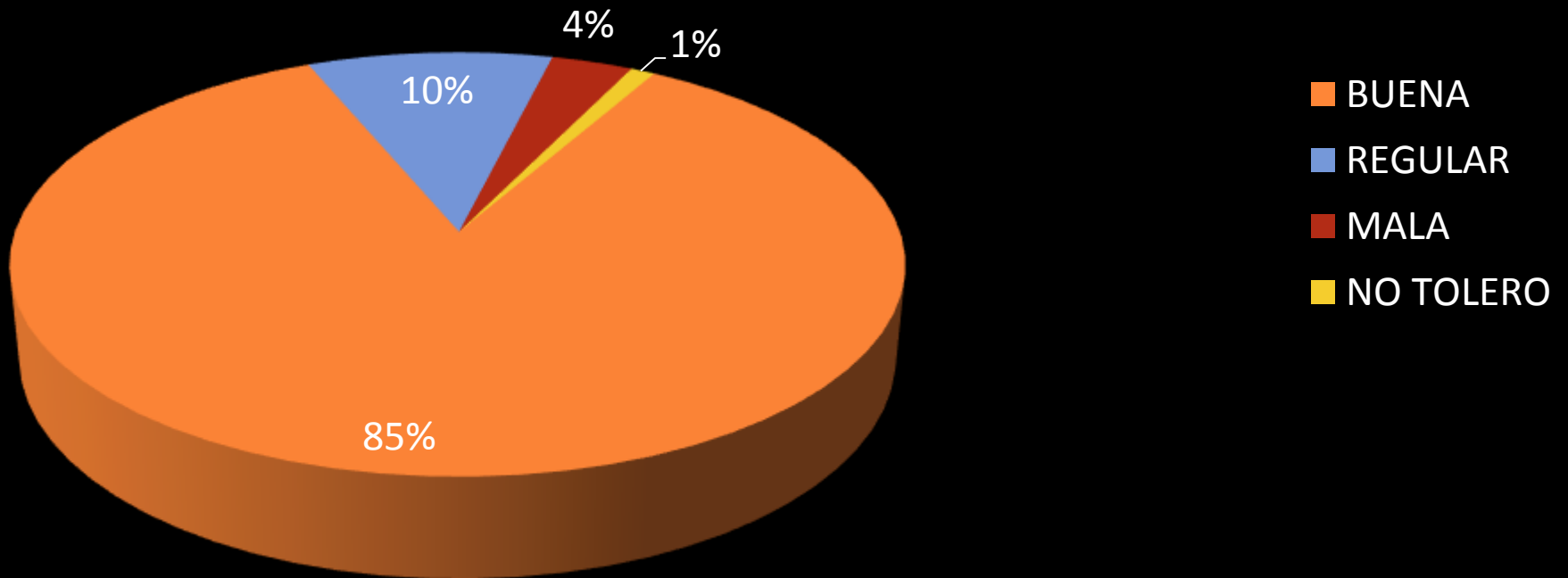
CONCORDANCIA



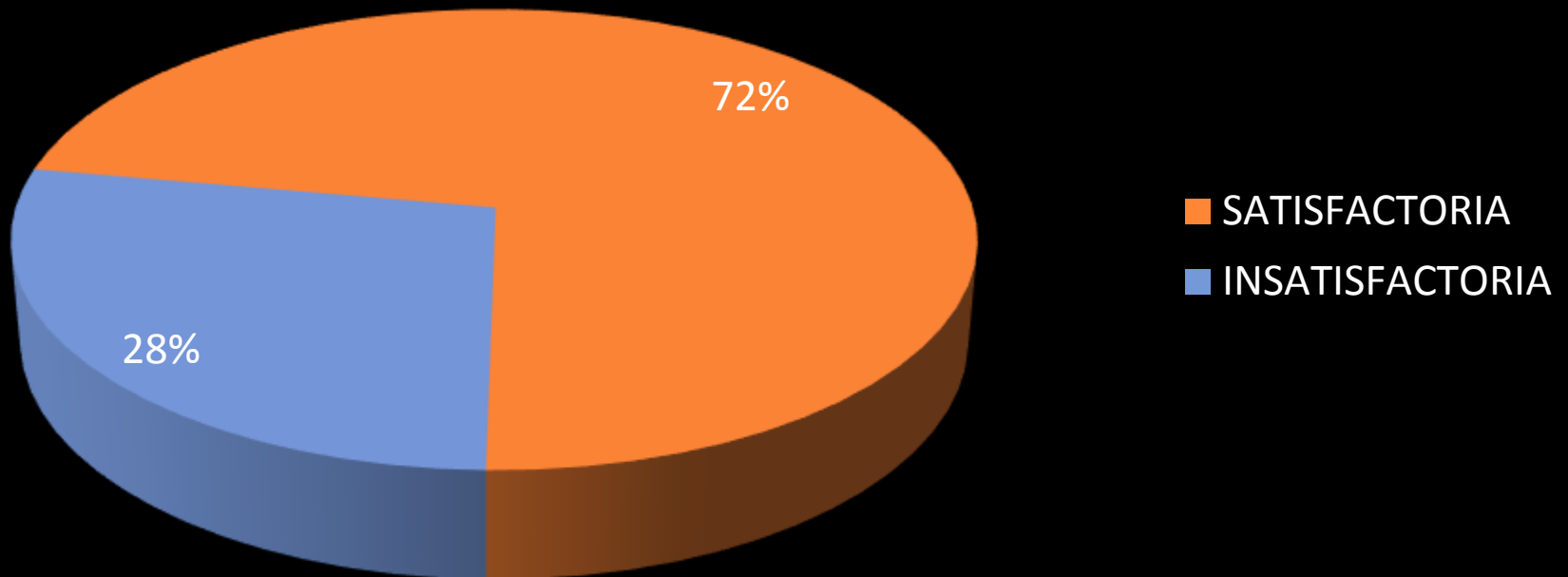
PROCEDIMIENTOS



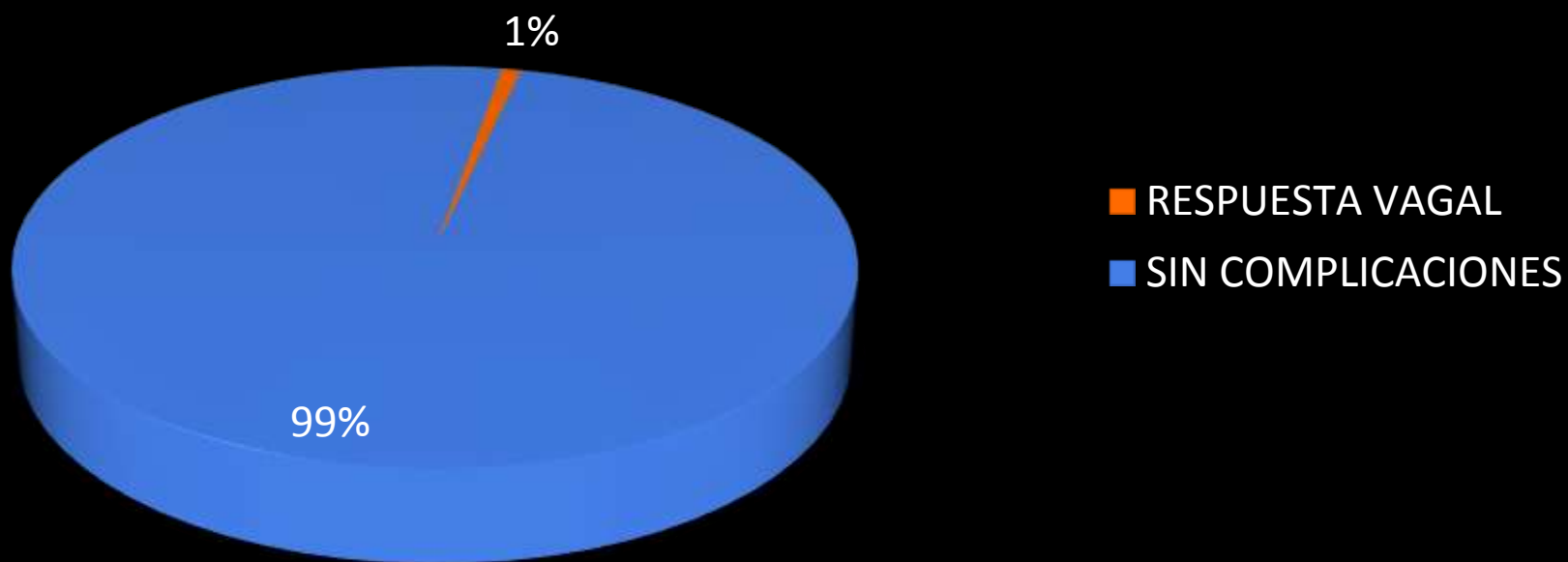
TOLERANCIA





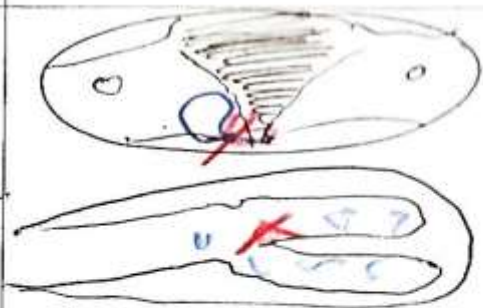
CULMINACION DEL ESTUDIO



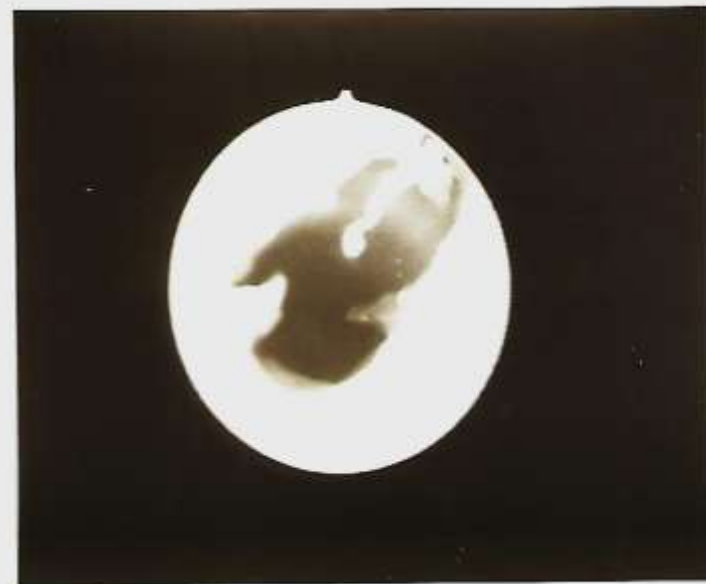
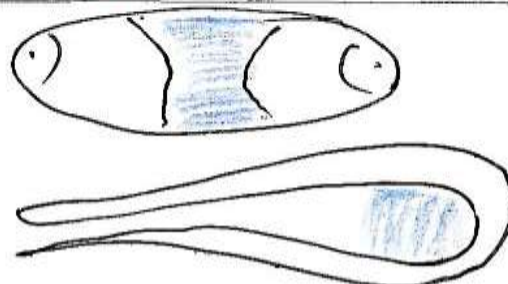

COMPLICACIONES



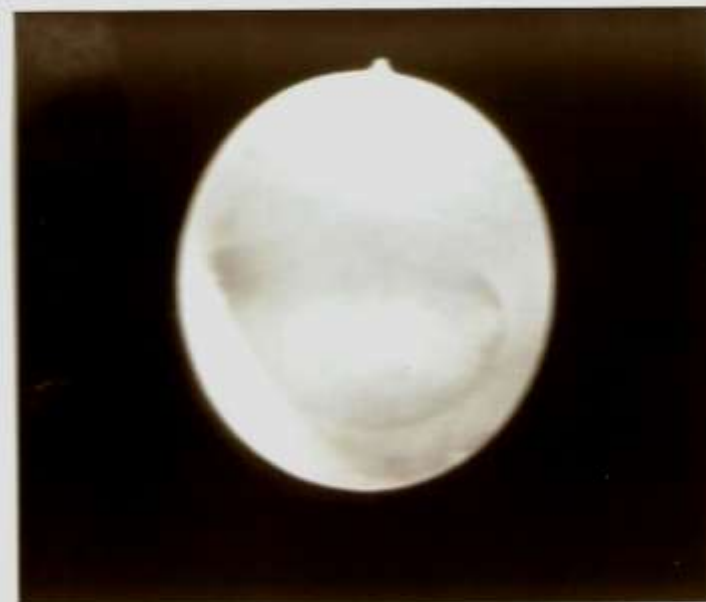GRAFICO



GRAFICO



A. l. e. P. l. e. l. l. e.



INFORME HISTEROSCOPICO

Barcelona: 12-X-2013

PACIENTE: XXXXXXXX

EDAD: 42 años

C.I.:XXXXXXXX

DIA CICLO: 8

MOTIVO DE EXPLORACIÓN: SANGRADO UTERINO ANORMAL. LESION ENDOCAVITARIA.

REFERIDO POR: DR(a). NEPTALI ALFARO TRÍAS.

DESCRIPCION

HISTEROSCOPIA: Diagnóstica Terapéutica Diagnóstica y Terapéutica
DISTENSIÓN: Solución Isotónica de NaCl
TOLERANCIA: Excelente Buena Mala No Tolera
CANAL VAGINAL: Normal Patológico
CONDUCTO CERVICAL: Curso y calibre normal Patológico
CAVIDAD UTERINA: Normal Patológica
Endometrio: Regular Irregular
Ostium: No visibles Derecho visible Izquierdo visible
Biopsia: Si No

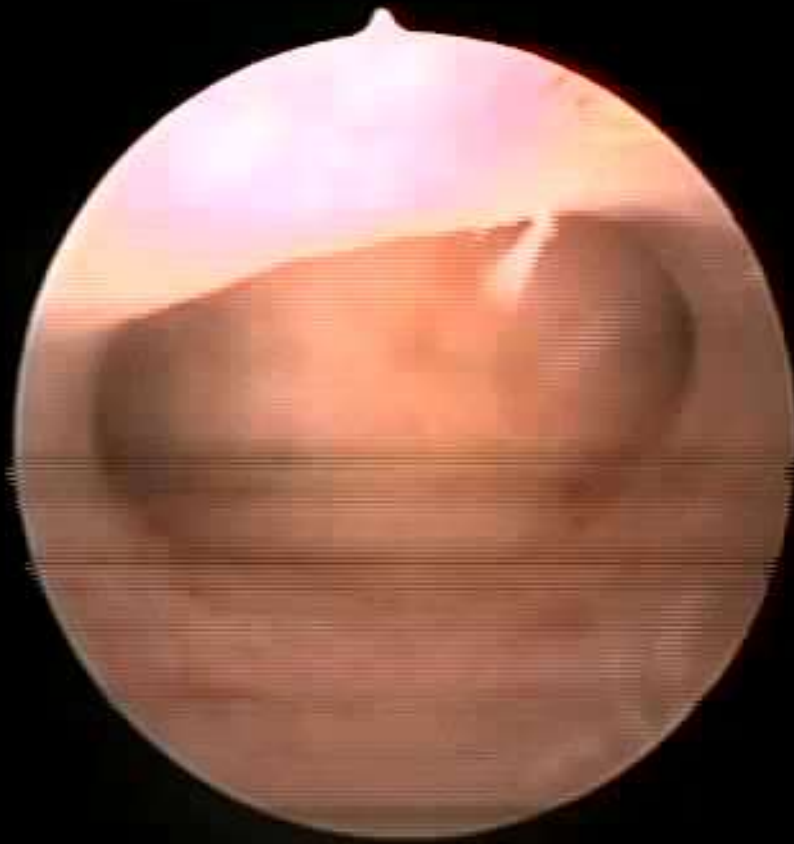COMENTARIOS: Se realizo.....

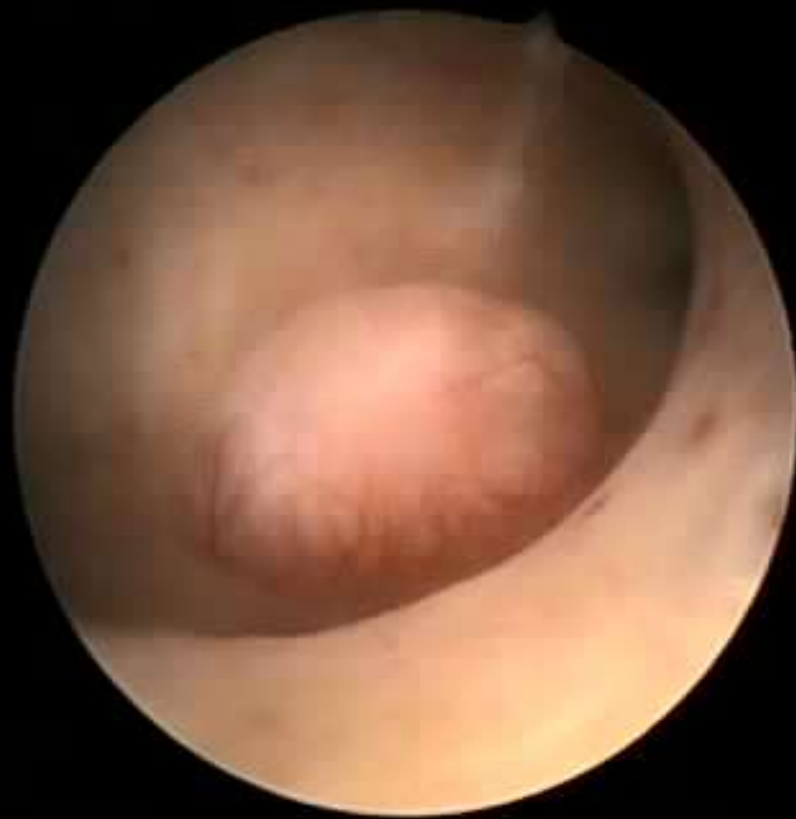HALLAZGOS

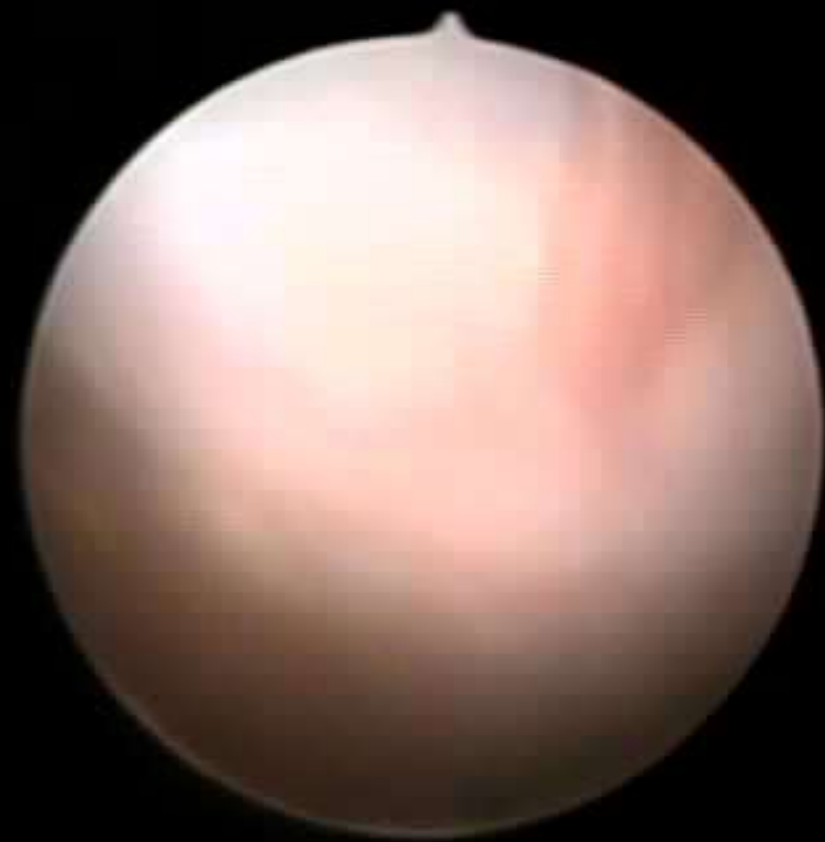Histeroscopia satisfactoria. OCE, Cond. Cerv., OCI normales. Cámaras superior e inferior de morfología normal. Ostiums visibles. Endometrio rosado claro, plano, regular. Vasos finos, patrón dicotómico. Glándulas planas. Huella 5-7 mm. Lesión polipoide de aspecto similar al endometrio, en tercio sup. Del CC eje 5 de aprox 0,8 cms diametro

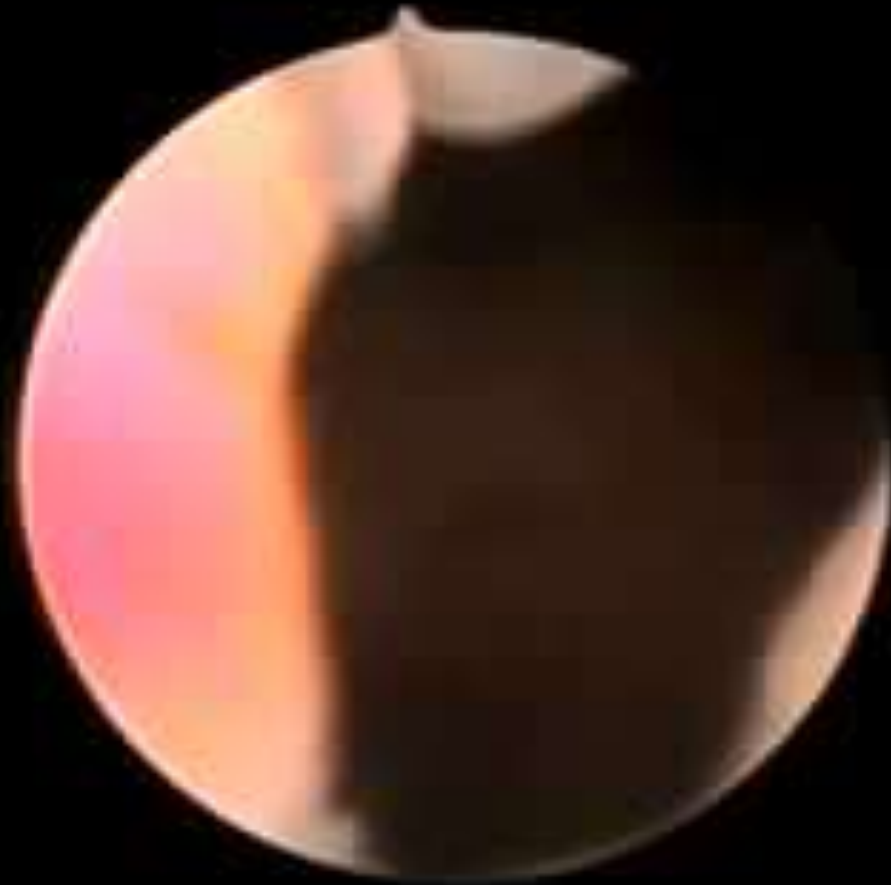
DIAGNÓSTICO ENDOSCÓPICO**CAVIDAD UTERINA NORMAL. ENDOMETRIO PROLIFERATIVO
CONCORDANTE. POLIPO ENDOCERVICAL.**

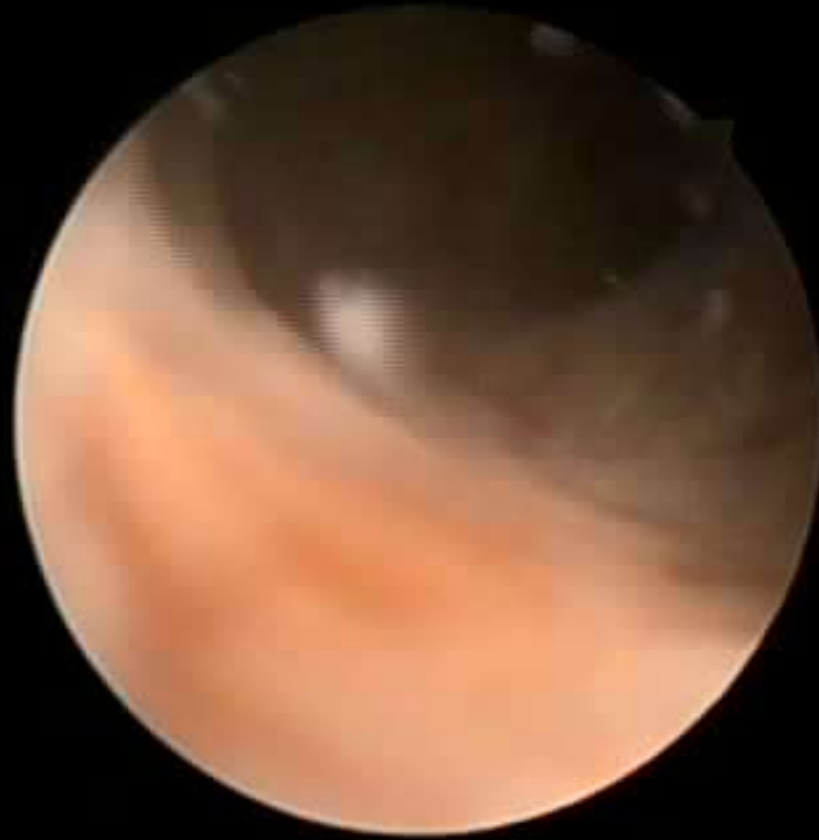Dr. Victor Avila Bolívar
GINECO OBSTETRA
MÉDICO 32 822
C.M.E.A. 3223 C.I. V-08352147

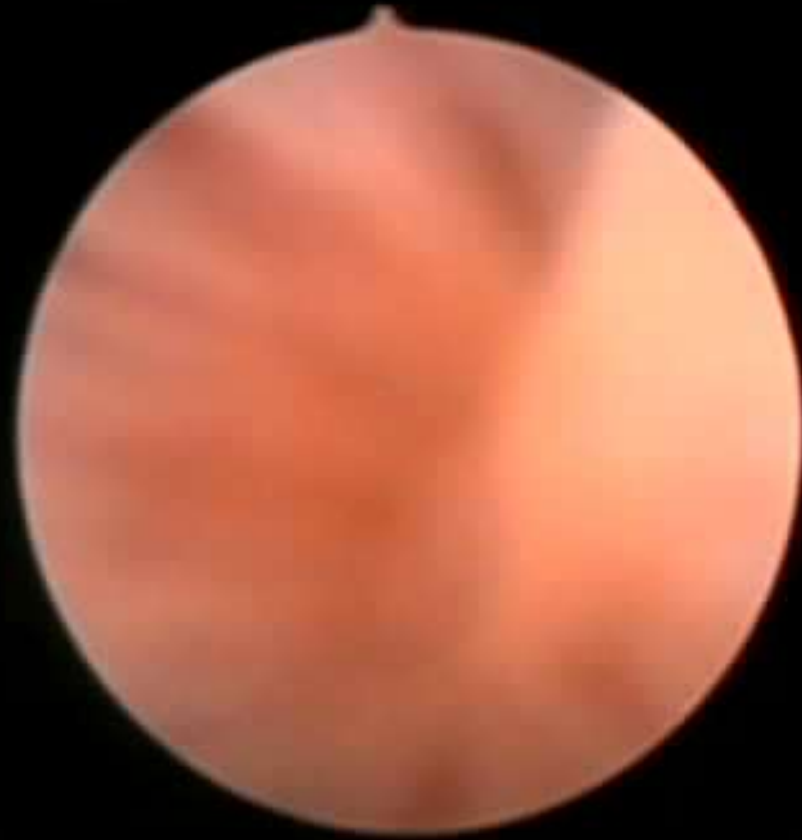


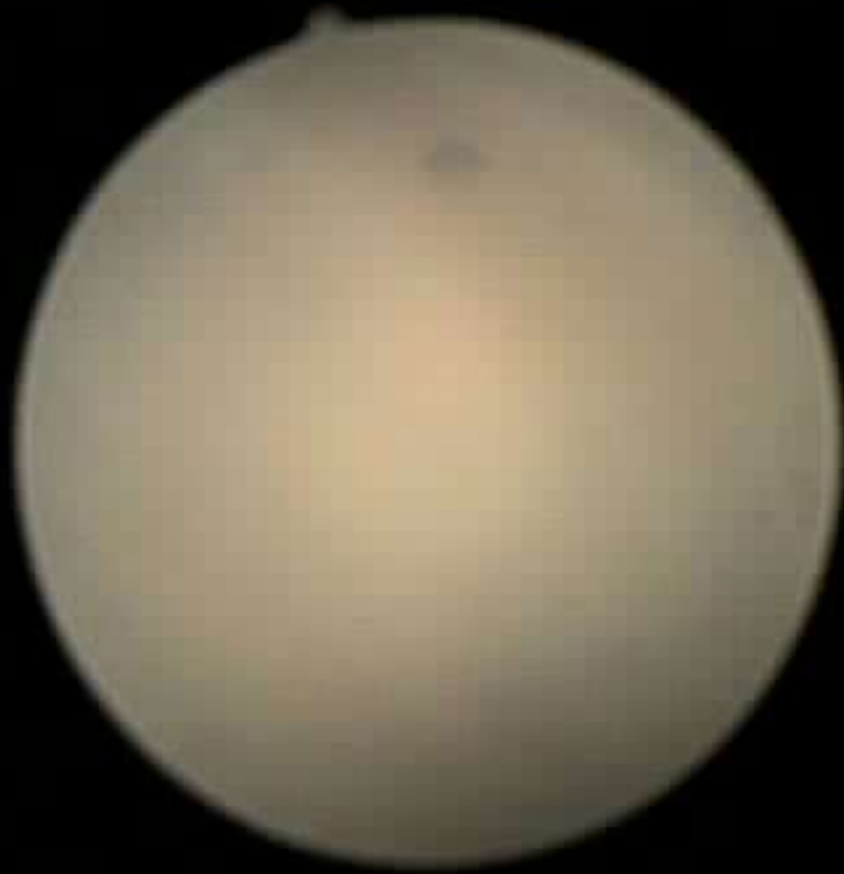


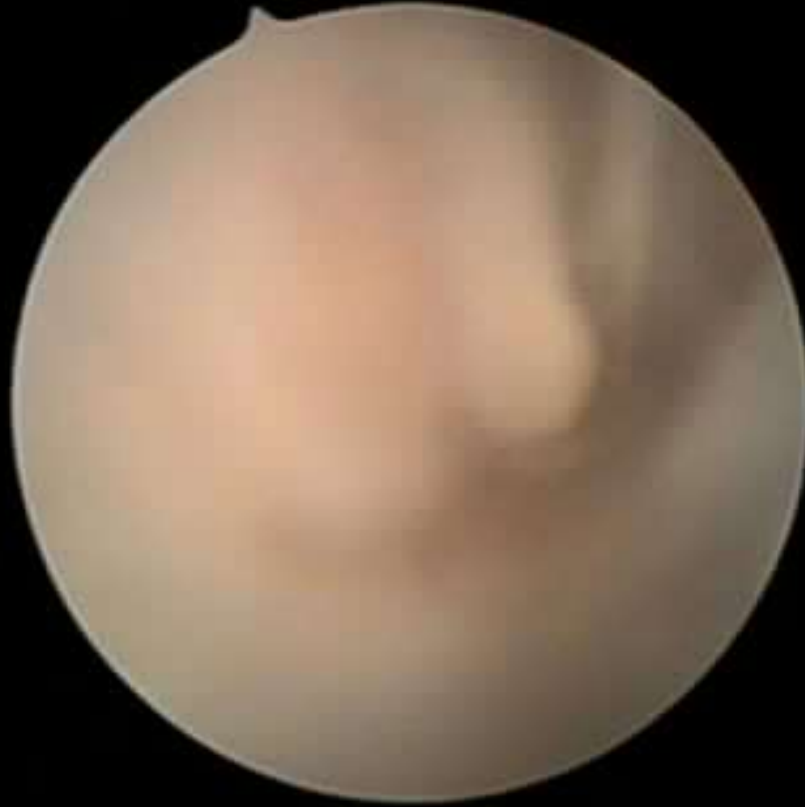









TERMINOLOGIA HISTEROSCOPICA

I.-HALLAZGOS HISTEROSCÓPICOS NORMALES

.-Anatómicos

.-Endometriales

II.-HALLAZGOS HISTEROSCÓPICOS ANORMALES

.-Anatómicos

.-Endometriales

III.-SOSPECHA HISTEROSCÓPICA DE NEOPLASIA ENDOMETRIAL

IV.- HALLAZGOS MISCELÁNEOS

V.- HISTEROSCOPIA INSATISFACTORIA

***“ Y el Médico que tenga
ojos no solamente para
ver, sino para conocer;
puede contar muchas
cosas.”*** ***Frank G. Slaughter***

